10.

EIN SELTENER FALL

VON

SARKOMATÖSER DEGENERATION

DES

CORPUS CAVERNOSUM PENIS.

INAUGURAL-DISSERTATION

VERFASST UND DER

HOHEN MEDIZINISCHEN FAKULTÄT

DER

KGL. BAYR. JULIUS-MAXIMILIANS-UNIVERSITÄT WÜRZBURG

ZUR

ERLANGUNG DER DOCTORWÜRDE

IN DER

MEDIZIN, CHIRURGIE UND GEBURTSHILFE

VORGELEGT VON

A. TRIPKE

AUS BRESLAU.

WÜRZBURG.

KGL. UNIVERSITÄTSDRUCKEREI VON H. STÜRTZ.

1897.

REFERENT:

Herr Hofrat Professor Dr. von Rindfleisch.

MEINER

LIEBEN MUTTER.

Digitized by the Internet Archive
in 2019 with funding from
Wellcome Library

https://archive.org/details/b3059442x

Unterzieht man die am eigentlichen Penis d. h. von der Stelle an, wo die corpora cavernosa penis sich der Harnröhre anlegen, vorkommenden Neubildungen einer näheren Betrachtung, sieht aber von der Urethra selbst und ihrem corpus cavernosum dabei gänzlich ab, so sind vor allem zwei grosse Gruppen zu differenzieren; die eine Gruppe von diesen Neubildungen hat die den Penis bedeckende Haut, die andere eben die corpora cavernosa penis zum Mutterboden. Zu den ersteren Neubildungen zählen nach Kaufmann, Deutsche Chirurgie Lief. 50, a — die Elephantiasis, das Atherom der Penishaut, die Keratosen des Penis, ferner das überhaupt nur einmal zur Beobachtung gekommene Papillom des Penis und endlich das Carcinom.

Während Kaufmann entschieden bestreitet, dass die erwähnten Neubildungen auch auf die corpora cavernosa übergehen, oder diese dabei beteiligt sein könnten, sind eine Reihe anderer Autoren nur in bezug auf das Carcinom gegenteiliger Ansicht mit ihm und behaupten sogar, dass in den meisten Fällen von Penis-Carcinom die corpora cavernosa mit ergriffen würden; Kaufmann erklärt dagegen die hierbei so häufig gefundenen Veränderungen in den corpora cavernosa damit, dass er sie „rein mechanisch durch den Druck der Neubildung zustande kommen lässt“ und höchstens nur soviel einräumt, dass er sagt: „wenn auch schliesslich die Albuginea der Schwellkörper von der Neubildung durchwachsen wird, so scheint

das Eindringen der Krebszellen in die Schwellkörper selbst noch immerhin selten genug stattzufinden".

Was die Häufigkeit dieser Neubildungen anbetrifft, so sind Elephantiasis, die Atherome und Keratosen des Penis zwar immerhin seltnere aber nicht gerade vereinzelt dastehende Erscheinungen; das Papillom ist wie erwähnt überhaupt nur einmal beobachtet, während das Carcinom des Penis nach Kaufmann eine ziemlich häufige Neubildung ist, deren Frequenz 5,52% sämtlicher Krebse des männlichen Geschlechts beträgt.

Was die andere Gruppe der am Penis vorkommenden und also nur von den corpora cavernosa ausgehenden Neubildungen betrifft, so sagt Kaufmann in dem erwähnten Werke darüber: „Das Sarkom ist die einzig primäre, überhaupt aber die häufigste Neubildung der Schwellkörper". Ihr Vorkommen ist ein äusserst seltenes; aber sie sind deshalb vielleicht ebenso interessant, wie selten.

Ein solcher Fall von primärer Neubildung im corpus cavernosum, der mir durch die Güte des Herrn Privatdozenten Dr. Borst überlassen wurde und von mir eingehender studiert und ausgearbeitet worden ist, betrifft einen 16½ jährigen Knaben, der in dem hiesigen pathologischen Institut vor längerer Zeit zur Sektion kam. Das mir vorliegende Spirituspräparat besteht aus einzelnen Stücken, nach deren möglichst genauer Zusammensetzung sich ein solider, nur wenig höckriger, ziemlich derber Tumor von eiförmiger Gestalt und über Hühnereigrösse präsentiert. Der Tumor selbst geht augenscheinlich von dem Ursprung der corpora cavernosa aus und setzt sich sich allmählich verschmälernd, in einer Ausdehnung von 5 cm nach vorn fort, indem er hierbei die beiden Seitenflächen und den Rücken des Penis so vollkommen umgiebt, dass hier zunächst noch nichts von einem eigentlichen Penis zu erkennen

ist. Erst jetzt geht die Geschwulstmasse, allmählich sich immer mehr verjüngend, nur auf das dorsum des Penis über, um seine beiden Seitenflächen in demselben Masse zu verlassen, so dass nun erst der Penis als solcher deutlich erkennbar ist. Auf die untere Seite des Penis d. h. unterhalb der Harnröhre, erstreckt sich — wie auch später bei Beschreibung der Durchschnitte durch die Geschwulst gezeigt werden wird — der Tumor nicht. Auf dem dorsum penis erstreckt sich dann die Geschwulstmasse noch in einer Ausdehnung von 5 cm, und misst man nun von der Spitze des Penis auf seiner dorsalen Seite die Entfernung bis zum Ende der Geschwulst, so erhält man nur $2\frac{1}{2}$ cm, während die auf der ventralen Seite in gleicher Weise vorgenommene Messung 6 cm ergiebt.

Der freie als Penis selbst erkennbare Teil ist infolge des Druckes auf die corpora cavernosa und die Gefässe in einen derben, glatten, cylindrischen Strang verwandelt. Der letzte Teil der nur das dorsum penis einnehmenden Geschwulst ist gegen diesen selbst leicht verschieblich.

Bei einem Durchschnitt durch den Tumor, ungefähr 1 cm von seinem Ausgangspunkt entfernt, sieht man unten fast genau in der Mitte die äusserst verschmälerte Harnröhrenöffnung und über ihr in einer Höhenausdehnung von 4 cm und einer Breite von 3 cm einen schmutzig gelb aussehenden, von zahlreichen meist quer oder im Bogen verlaufenden, teils feineren, teils stärkeren Bindegewebszügen durchzogenen Körper; zahlreiche Blutungen und erweiterte Gefässe in demselben, sowie ein stärkerer die ganze Geschwulstmasse umgebender Bindegewebsmantel fallen sofort in die Augen.

Bei einem zweiten weiter nach vorn und nur 2 cm vor dem Ende der Geschwulst gemachten Querschnitt zeigt sich ungefähr folgendes Bild: Die Schnittfläche bildet nahezu eine

genaue Ellipse bei einer Höhe von 3½ cm und einer Breite von 2 cm. An dem einen, dem unteren Pol der Ellipse liegt fast genau in der Mitte wiederum die stark komprimierte und nur für eine feine Sonde durchgängige Harnröhrenöffnung. Über ihr, durch mässig starke Bindegewebssepten sowohl von einander als auch von der Harnröhre selbst getrennt, liegen die beiden corpora cavernosa penis. Während aber das rechte corpus cavernosum bedeutend vergrössert erscheint und in querer Stellung fast ausschliesslich den Raum unterhalb der Harnröhre einnimmt, ist das linke fast gänzlich zur Seite gedrängt, verschmälert und auf die eine Kante gestellt, so dass sein Längsdurchmesser nach der Harnröhre hin gerichtet ist. Makroskopisch lässt sich eine pathologische Veränderung der corpora cavernosa nicht feststellen.

Über beiden corpora cavernosa durch einen mächtigen Bindegewebszug getrennt, der einzelne kurze Ausläufer entsendet, liegt bis hinauf zum anderen Pol des elliptischen Bildes reichend ein graugelb aussehender Körper von homogener, feinporöser Beschaffenheit, der von einzelnen äusserst zarten und feinen Bindegewebszügen durchzogen und von einem schmalen Bindegewebsmantel umgeben ist. Seine Ausdehnung beträgt hier in der Höhe 2½ cm, in der Breite 2 cm.

Ein von einer frischen Schnittfläche hergestelltes Strichpräparat zeigt bei starker Vergrösserung teils runde Zellen, teils Zellen mit Ausläufern; beide Arten zeichnen sich durch einen ziemlich deutlichen Protoplasmahof und einen gut erkennbaren Kern aus; die Zellen mit Ausläufern sind sehr reichlich vorhanden. Oft lassen sich im mikroskopischen Bilde ganze Geschwulstkörper isoliert beobachten, an denen dann die einzelnen Zellen in ganz epithelähnlicher Anordnung, ohne irgendwelche Zwischensubstanz zu Komplexen vereinigt sind.

Es wurden nun von zwei verschiedenen Stellen des Tumors Stücken herausgeschnitten, und zwar eines, welches weiter nach vorn gelegen und neben der Geschwulst die Urethra mit ihrem corpus cavernosum und die beiden corpora cavernosa penis enthielt, und ein anderes weiter nach rückwärts gelegenes, in welchem die beiden corpora cavernosa penis total in der Geschwulstbildung aufgegangen waren und nur das corpus cavernosum urethrae allein annähernd intakt sich präsentierte. Das erstere von diesen beiden Stücken wurde in Paraffin gebettet und je eine Anzahl Mikrotom-Schnitte der Färbung mit Haematoxilin-Eosin, nach Gieson und mit Pikro-Carmin unterworfen, das andere wurde mit Celloidin behandelt und je eine Anzahl von Schnitten denselben drei verschiedenen Färbungsmethoden wie das Paraffinpräparat unterzogen.

Betrachtet man nun die von dem Celloidin-Präparat herstammenden Schnitte zuerst mit Lupenvergrösserung, so tritt zunächst oberhalb der Urethra ein starkes bindegewebiges, von der Mittellinie etwas nach rechts verschobenes Septum hervor, welches bereits bei dieser Vergrösserung von Geschwulstheerden zum Teil durchsetzt erscheint, und dieses Septum ist wohl unbedingt als der zwischen den beiden corpora cavernosa penis gelegene Bindegewebszug anzusehen. Auf der einen Seite dieses Septums nun — also an Stelle des einen (rechten) corpus cavernosum penis — befindet sich eine umfangreiche Geschwulst, deren Bau bei der Lupenvergrösserung sehr wohl einem verzerrten Bilde des ehemaligen, jetzt infolge der Geschwulstbildung ziemlich hochgradig veränderten Gewebes des corpus cavernosum penis entspricht: wenn man sich nämlich die Bluträume eines normalen corpus cavernosum durchweg dilatiert, zum Teil sogar in ganz excessiver Weise erweitert vorstellt und sich diese Räume statt mit Blut grössten-

teils mit dicht gedrängten Zellmassen erfüllt denkt, so bekommt man leicht eine Vorstellung von dem Bilde, das sich in unserm Falle darbietet. Ein weiterhin zierlich verlaufendes Septensystem grenzt die allenthalben mit Geschwulstzellen erfüllten Räume von einander ab. An einer Stelle jedoch findet sich ein Conglomerat von mächtigen, mit roten Blutkörperchen strotzend gefüllten Hohlräumen.

Auf der andern Seite des vorhin erwähnten derben Septums, also der Gegend des anderen (linken) corpus cavernosum entsprechend, findet sich ein Körper, dessen kolossaler Blutgefässgehalt ebenfalls sofort auffällt; von dem mit Haematoxilin sich intensiv färbenden Geschwulstheerden ist indessen in demselben wenigstens bei dieser Vergrösserung nichts zu sehen.

Nehmen wir die von dem mit Paraffin behandelten Stück herrührenden Präparate zur Hand*), so ist insofern ein Unterschied zu verzeichnen, als die beiden corpora cavernosa penis mit ihrem Septum hier deutlich zu sehen sind; das eine von ihnen ist jedoch bedeutend grösser und übt infolgedessen, wie schon bei der makroskopischen Beschreibung erwähnt ist, einen seitlichen Druck auf das andere aus. Die Vergrösserung dieses einen corpus cavernosum penis ist durch eine Ausfüllung des grössten Teils seiner Bluträume mit Geschwulstmassen bedingt.

Über beiden corpora cavernosa penis nun liegt, wie ebenfalls bei der makroskopischen Beschreibung erwähnt, wieder durch ein Septum getrennt eine mächtige Geschwulstmasse, offenbar der am weitesten ventralwärts vorgeschobene Teil des Tumors. Während aber die mehr dorsal gelegenen Teile der Hauptgeschwulstmasse, wie erwähnt, den Bau des normalen corpus cavernosum penis, wenn auch nur in einem Zerrbild

*) Fig. I.

Fig. I. (Seite 10.)

Nat. Grösse.

Der veniralwärts vorgeschobene unter der Haut des dorsum penis gelegene Teil des Tumors.

corpus cavern. destr. penis (bereits von Geschwulstheerden durchsetzt.)

corpus cavern. sinistr. penis

Urethra mit ihrem corpus cavern.

Schnitt 2 ctm vor dem Ende der Geschwulst.

Fig. II. (Seite 11.)

Vergr. Syst. IV. Oc. I. K. T. Leitz.

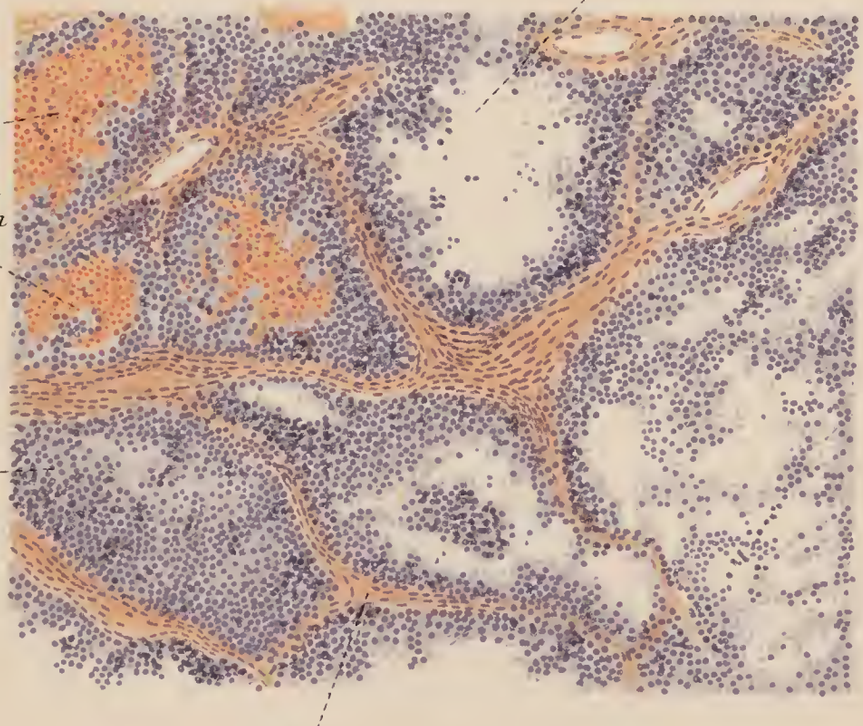

Hohlraum nur an der Wand mit Zellen belegt.

...e die im Centrum ... Blut enthalten, an ...eripherie mit Zellen ... sind.

... mit Geschwulst- ...erfüllte Räume.

Stroma entsprechend dem Septensystem des corpus cavern.

Schnitt aus der eigentlichen dem rechten corpus cavern. entsprechenden Tumormasse.

Kgl. Univers.-Druckerei v. H. Stürtz, Würzburg.

erkennen liessen, tritt an diesem ventral gelegenen Teil derselben ein weniger charakteristischer Bau hervor; hier handelt es sich um ein ziemlich zartes reticulum von Bindegewebe, in dessen Maschen die Geschwulstzellen liegen.

Zwischen den eben geschilderten Geschwulstmassen und den corpora cavernosa penis liegt die etwas verschobene arteria dorsalis penis, vollständig thrombosiert und von Geschwulstmassen umwachsen und neben ihr die stark komprimierte Vene.

Bei Anwendung stärkerer Vergrösserung*) und an leicht ausgeschüttelten Präparaten, bei denen die in dem Alveolensystem beherbergt gewesenen Geschwulstzellen grösstenteils ausgefallen sind, sieht man nun an den Septen adhärent, aufeinander geschichtete Zellkörper mit grossen rundlichen und rundlich-ovalen Kernen und einem recht reichlichen Protoplasma; es sind sehr vollsaftige, fast epithelähnliche Gebilde, die sich aber gern unter gegenseitiger Abplattung aneinander legen und dadurch eine mehr gestreckte Form annehmen; der Gestalt nach sind die Zellen trotz ihrer Vollsaftigkeit überhaupt als wesentlich platte Gebilde anzusprechen.

Auch werden feine Ausläufer an den Zellen bemerkt, insbesondere sind diese deutlich ausgeprägt an den nach dem bindegewebigen Stroma zugekehrten Polen: hier verjüngt sich der Zellleib immer mehr bis zu einem zarten Fortsatz, der sich dem Verlauf des bindegewebigen Bälkchens, dem die Zellen aufsitzen, anschliesst. An ausgeschüttelten Präparaten sitzen so die Geschwulstzellen wie mit Stielen ihrer Unterlage auf und dokumentieren dadurch ihre engere Zugehörigkeit zum bindegewebigen Stroma.

---

*) Fig. II.

Das Stroma selbst zeigt hie und da ebenfalls pathologische Veränderungen: es sind nämlich nicht nur Herde kleinzelliger Infiltration in demselben zu finden, sondern es kommt auch nicht selten zu einer Verbreiterung der bindegewebigen Septen des Tumors, welche auf einer Art oedematöser Aufquellung beruht, einer Umwandlung in eine dem Schleimgewebe ähnliche Masse: die Fasern des Bindegewebes sind hier — wohl durch flüssige Einlagerungen — auseinandergedrängt, wobei sich reichlich sternförmige Zellen mit Ausläufern finden: also eine myxomatöse Degeneration des Stromas verbindet sich mit der geschwulstmässigen Entartung. Sehr häufig finden sich im Centrum grösserer Geschwulsträume Erweichungsherde zelligen Materials, auch Blut und Derivate desselben. In den Septen verlaufen da, wo sie stärker sind, erweiterte Blutgefässe.

Nach dem Vorausgegangenen handelt es sich also um eine von dem rechten corpus cavernus penis ausgegangene sarkomatöse Geschwulst von hauptsächlich alveolärem Bau, die von den hinteren Partieen desselben entsprungen ist und sich weiter nach vorn teils in den corpora cavernosa selbst, teils in dem lockeren subcutanen Bindegewebe oberhalb derselben verbreitet hat und daselbst nach Perforation der Haut zum Vorschein gekommen ist.

Der ganzen histologischen Struktur der Geschwulst nach und der besonderen Beschaffenheit der ihren Hauptbestandteil bildenden zelligen Elemente dürfte wohl als der Ausgangspunkt der Geschwulst der zellige Belag der Bluträume des corpus cavernosum penis angesehen werden. Dafür sprechen besonders diejenigen Stellen meiner Präparate, bei welchen die Geschwulstzellen die Räume zwischen dem Septensystem nur in ihrer Peripherie bekleiden, während das Centrum noch

von Blutmassen eingenommen ist. Es wäre demnach der Tumor den endothelialen Geschwülsten beizurechnen.

In seiner Monographie über die Verletzungen und Krankheiten der Harnröhre und des Penis (Deutsche Chirurgie Lief. a, Seite 295—300, 1886) giebt C. Kaufmann eine Zusammenstellung der bis dahin bekannten Fälle von Geschwulstbildung des corpus cavernosum penis und liefert eine Casuistik von 13 Fällen, wovon 8 primäre und 2 metastatische Sarkome und 3 metastatische Carcinome sind. Sieht man von den metastatischen Tumoren des Penis überhaupt ab, so findet sich in der Litteratur ausser den eben von Kaufmann erwähnten Fällen nur noch einmal ein von Georg Fischer in der Zeitschrift für Deutsche Chirurgie 1887, Seite 313 beschriebener Fall von primärem Sarkom des Penis. Unterwirft man jedoch diese neun Fälle einer genaueren Betrachtung, so kann ein grosser Teil von ihnen einer strengeren Kritik gegenüber als eigentliche Tumoren des Penis nicht standhalten, und es muss zum wenigstens höchst zweifelhaft erscheinen, ob die meist nur kurz berichteten Fälle wirklich primäre Sarkome der corpora cavernosa penis gewesen sind.

Bei dem ersten in dem erwähnten Werke von C. Kaufmann beschriebenen Falle handelt es sich um eine bei einem 56jährigen Manne von Markus Beck operierte Penisgeschwulst. Vor 20 Jahren war eine Neubildung an der Vorhaut entstanden, die langsam wuchs und nach 9 Jahren durch Circumcision entfernt wurde. In dieser Operationsnarbe entstand die jetztige Geschwulst. Die mikroskopische Untersuchung ergab ein Fibrosarkom, das von den corpora cavernosa ausgegangen sein soll. Indem Kaufmann im Anschluss hieran die Meinung von Klebs über diesen Fall, dass es sich um einen umschriebenen fibromatösen Tumor der Vorhaut ge-

handelt hätte, welcher später sarkomatös geworden wäre, also sekundär auf die Schwellkörper übergegriffen hätte, hervorhebt, fügt er selbst noch hinzu, dass er „bei der knappen Krankengeschichte keinerlei Kritik wage".

Die Angaben über 5 weitere Fälle von primärem Sarkom der corpora cavernosa penis entnimmt C. Kaufmann einem Vortrag von Battle in der pathologischen Gesellschaft in London. Zwei von diesen Fällen, je einer von Gross und T. Holmes, werden ohne nähere Berichtigung in diesem Vortrag nur genannt und Kaufmann fügt von dem T. Holmes'schen Falle selbst hinzu, dass es sich um ein aus Spindelzellen bestehendes Melanosarkom handelte, welches im Bereich der Harnröhrenschleimhaut entstanden war und die Eichel zerstört hatte. Von einem weiteren von Golding Bird beobachten Falle von melanotischem Spindelzellensarkom wird in dem Vortrag nur gesagt: „Am Penis 2 Knoten, einer von dunkler Farbe, einem Schanker ähnlich: der Patient genas von der Amputatio penis und ist auch seither gesund geblieben." Nachdem Battle noch kurz erwähnt hat, dass auch Seymour Sharkey ein Sarkom der corpora cavernosa penis gesehen haben will, berichtet er am Schluss eines Vortrags über einen Fall eigener Beobachtung. Es handelt sich um einen 60jährigen Patienten, dessen Penis vor der Symphyse amputiert wurde wegen einer schmerzlos gewachsenen, dunkel gefärbten in letzter Zeit leicht Blutungen veranlassenden Neubildung des peripheren Penisteiles. Der weichelastische Tumor hatte eine unebene, pilzförmige Oberfläche und war ulceriert; die Eichel verschwunden, die Struktur der Schwellkörper schien erhalten. Histologisch bestand der Tumor grösstenteils aus Rundzellen, die stellenweisse alveoläre Anordnung zeigten.

Kaufmann äussert sich über diese 5 von Battle erwähnten Fälle bezeichnenderweise folgendermassen:

„Da bestimmte Angaben über die Genese der Neubildung nicht gemacht werden, so ist jeder Versuch, diese Fälle in Beziehung mit anderen Beobachtungen zu bringen, als unsicher zu betrachten. Wenn ich sie mit dem primären Schwellkörpersarkom vereinige, so geschieht es, weil primäre Sarkome am Penis bis jetzt nur in den Schwellkörpern nachgewiesen sind".

Die 2 übrigen von Kaufmann in seiner Monographie erwähnten Fälle von Schwellkörpersarkom will ich vorläufig ausser Acht lassen, und mich erst kurz zu dem als Melansarkom des Penis bezeichneten und in der Deutschen Zeitschrift für Chirurgie von Georg Fischer näher beschriebenem Falle wenden.

Es handelt sich um einen durch Amputation einem 53jährigen Arbeiter entnommenen Penis; an der Urethralöffnung, auf der Eichel, hinter der corona und an der unteren Fläche des Penis vom Frenulum bis zur Mitte des Gliedes befanden sich blauschwarze Verfärbungen, verschieden an Gestalt und Grösse. Auf dem Rücken des Penis fühlte man in der Mitte einen in der Längsrichtung dicht unter der Haut verlaufenden, härtlichen Strang.

Was die mikroskopische von Professor Orth an dem in sagittaler Richtung der Länge nach in der Mitte durchschnittenen Penis vorgenommene Untersuchung betrifft, so seien als wesentlichste Punkte folgende hervorgehoben: „Die Oberfläche der Harnröhre von dem orificium externum aus in etwa 5 cm Ausdehnung war in eine schwarze Geschwulstmasse verwandelt. Dieselbe trat in den hinteren Abschnitten des ergriffenen Teils nur in einzelnen Flecken und Streifen auf und setzte sich bis an die Schnittfläche der Harnröhre fort, während sie im vorderen Teil eine gleichmässige, die ganze Circumferenz einnehmende Masse darstellte. Nur an

der linken Seite war dieselbe unterbrochen von einer prominierenden, den Umfang etwa eines Fünfpfennigstückes besitzenden, anscheinend papillären Geschwulst. Wie schon von aussen erkennbar war, zeigten sich in dem subkutanen Gewebe, besonders der unteren Seite zahlreiche melanotische Geschwulstknötchen „grösstenteils von wenigen Millimeter Durchmesser, welche nur an den Durchschnitten der Schwellkörper fast vollständig fehlten. Diese ganze Verteilung und Anordnung der Geschwulstmasse scheint auf die Harnröhre als Ausgangspunkt hinzuweisen".

Auf diesen Befund hin schreibt nun Fischer selbst zwei Seiten später: „Streng genommen würde man es in diesem Falle mit einem primären Melanosarkom der Harnröhre zu thun haben, wobei die Neubildung sekundär auf den Penis übergegriffen hat".

Nach dem im vorhergehenden Gesagten sind also die 5 von Battle und der von Markus Beck und der von Fischer angeführte Fall als primäre Sarkome des Penis teils direkt widerlegt, teils entbehren sie durch die unbestimmten Angaben fast aller Sicherheit, sie als primäre Sarkome einzig und allein des corpus cavernosum zu betrachten, so dass sie nicht für die Litteratur meines oben beschriebenen Falles herangezogen werden können.

Doch giebt es noch zwei in der schon so oft erwähnten Monographie C. Kaufmanns beschriebene Fälle von echten Penistumoren, die bis jetzt absichtlich von mir übergangen worden sind. Aber auch von diesen ist nur der eine genau und präcis beschrieben und so klar und deutlich in seinem Befund, dass er zweifellos als echtes primäres Sarkom des Penis d. h. ausgehend von den corpora cavernosa selbst angesehen werden muss, während der andere Fall nur mehr andeutungsweise

rwähnt wird. Und wenn ich ihn doch mit zur Litteratur der Penisgeschwülste rechne, so geschieht dies, weil ihn C. Kaufmann in jener seiner Monographie bei der Rubrik: Neubildung der corpora cavernosa anstandslos als solche anerkennt.*)

Dieser letzte von Köhler beobachtete Fall betrifft einen 1jährigen früher gesunden Patienten, der vor 9 Jahren einen Stoss gegen das Scrotum erlitt. Vor 4 Monaten konstatierte er in der Gegend des hinteren Teils des Scrotums eine haselnussgrosse Verhärtung, welche ihm ziehende Schmerzen bereitete, zugleich machte im das Urinlassen Schwierigkeiten und rief Brennen in der Harnröhre hervor. — Bei der Aufnahme bestand das Scrotum gleichsam aus 3 Teilen, in den beiden seitlichen lagen die normalen Hoden, den mittleren füllte ein kindskopfgrosser, harter, hökeriger Tumor aus, der von normaler Haut bedeckt, nicht druckempfindlich und wenig seitlich beweglich war. Leistendrüsen beiderseitig vergrössert. — Die nach Excission des Tumors vorgenommene histologische Untersuchung ergab ein Rundzellensarkom, „wobei die Penisschwellkörper als Ausgangspunkt deutlich erkannt wurden“; — leider fehlt eben in Kaufmanns Bericht ein näherer mikroskopischer Befund. —

Innerhalb von zwei Monaten bekam der Patient ein Recidiv in der Wunde und zugleich erschienen multiple Metastasen am ganzen Körper, so dass der Tod rasch durch Erschöpfung erfolgte. Die nach der Sektion vorgenommene

---

*) Anmerkung: Ein in den Centralblättern für Pathologie und pathologische Anatomie (Bd. VI. S. 332) von H. Claude beobachteter und von ihm als Enchondrom des corpus cavernosum penis bezeichneter Fall entbehrt dort so gänzlich jeder näheren Erläuterung, dass ich ihn nur der Vollständigkeit halber anführen will. Dies sind die 3 Fälle von Penistumoren, die ich in der Litteratur auffinden konnte.

mikroskopische Untersuchung der Recidivgeschwulst erwies wiederum ein Rundzellensarkom.

Der andere äusserst genau besonders auf die mikroskopische Untersuchung beschriebene Fall rührt von Maurer her und hat in bezug auf den von mir beobachteten Fall insoferne das grösste Interesse, als abgesehen von einiger Ähnlichkeit im makroskopischen Befund, der histologische Bau und das mikroskopische Bild dieser von Maurer als Angiosarkom bezeichneten Geschwulst fast genau mit dem mikroskopischen Befund meines Falles übereinstimmt, zum wenigsten frapante Ähnlichkeit zeigt; es sei mir deshalb gestattet, ihn etwas genauer zu referieren*).

Im April 1882 wurde ein 50 Jahre alter Taglöhner in sehr herabgekommenem Zustande in die königliche chirurgische Universitätsklinik gebracht. Er gab an, seit 3 Monaten krank zu sein, namentlich an Geschwülsten in beiden Inguinal-Gegenden zu leiden, welche bereits vor längerer Zeit incidiert worden seien. Von einer Erkrankung des Penis war ihm selbst nichts bewusst geworden, doch ergab die Untersuchung, dass derselbe geschwollen, wie in halber Erektion befindlich und von äusserster Derbheit und Härte, wie aus Holz bestehend erschien, in seiner Form aber durchaus nicht verändert war. Ausserdem befand sich in beiden Leistengegenden je ein thalergrosses Ulcus und an beiden unteren Extremitäten verschieden lokalisiert einzelne linsen- bis kirschkerngrosse leicht prominente sehr derbe, zum Teil mit der Cutis zusammenhängende Knoten. Unter fortdauerndem Kräfteverfall erfolgte etwa 4 Wochen nach der Aufnahme des Kranken der Tod.

Die Sektion ergab, abgesehen von einem umfänglichen Abcess in der rechten Fossa iliaca, keine bemerkenswerten

---

*) Max Maurer, Diss. Halle 1883 (S. 10—13).

Veränderungen der inneren Organe. Die Schwellkörper des Penis und der Urethra waren verdickt von fast gleichmässiger Härte und fielen bei der Incision nicht zusammen, auch entleerte sich von der Schnittfläche kein Blut. Als Ursache dieses eigentümlichen Verhaltens liess sich schon mit blossem Auge eine fast gleichmässig starke Erfüllung der cavernösen Räume des Penis mit einer gelblich-weissen, opaken, resistenten Masse erkennen, welche trotz mehrfacher Incisionen sich nicht aus den Hohlräumen entleerte und der Schnittfläche ein anämisches, von der fleckig roten Farbe der normalen corpora cavernosa sich sehr unterscheidendes Aussehen gab. Dabei erschien die Struktur des Penis im Übrigen unverändert, namentlich war auch seine Cutis von normaler Beschaffenheit und überall leicht verschieblich.

Am Querschnitt der in Alkohol erhärteten Präparate der corpora cavernosa sieht man schon makroskopisch ein Balkenwerk von gelblich glänzenden Zügen, dessen Maschen von einer opaken, etwas dunkleren Substanz angefüllt sind, welche die Carminfärbung viel intensiver aufnimmt als die erstere. Die mikroskopische Untersuchung der zunächst aus den corpora cavernosa penis im Querschnitt entnommen, mit Alaunkarmin gefärbten Präparate zeigt folgenden Befund:

Das den glänzenden Partieen entsprechende, aus muskulösen, elastischen und bindegewebigen Zügen bestehende Stroma ist unverändert und zeigt nur hie und da eine kleinzellige Infiltration, die jedoch nirgends eine erhebliche Dimmension annimmt.

Die den cavernösen Räumen entsprechenden Massen bilden an der Peripherie dünne langgestreckte, mit der tunica albuginea etwa concentrisch verlaufende Schläuche, die nach der Mitte zu immer breiter, unregelmässiger werden und

vielfach mit untereinander kommunizierenden Ausläufern und Sprossen besetzt sind. Diese Räume sind nun mit wenigen Ausnahmen — und bei diesen sind sie wohl während der Präparation herausgefallen — dicht mit Zellmassen ausgefüllt. Die Zellen selbst sind rund oder spindelig oder seltner auch cylindrisch und liegen dann der Peripherie des betreffenden Raumes als ein regelmässiges Stratum auf (also hier der völlig gleiche Befund, wie in dem oben von mir beschriebenen Falle!). Die Form und Grösse der Kerne bieten keine wesentlichen Verschiedenheiten dar und erscheinen meist rund oder oval. Doch nicht alle Räume sind gleichmässig mit solchen Massen ausgefüllt, sondern es finden sich im Centrum und besonders nach der Mitte der corpora cavernosa zu körnige mit Fettkügelchen durchmengte Massen, die bei genauerer Betrachtung mit Sicherheit einen Degenerations- und Verfettungsprozess der Zellmassen erkennen lassen.

Im Bereich des Bulbus und der Eichel lässt sich die Entstehung der Geschwulst aus den Endothelien der cavernösen Räume direkt nachweisen, indem hier öfters ein unregelmässiger, cavernöser Raum zum Teil mit Geschwulstmasse zum Teil in allmälichem Übergange mit wohlerhaltenen roten Blutkörperchen angefüllt ist; in der Nachbarschaft dieses Raumes liegen einige kleinere, deren Inhalt nur aus roten Blutkörperchen besteht.

Nachdem Maurer dann noch das von diesem Befund der corpora cavernosa penis ziemlich stark differierende Bild besonders in dem corpus cavernosum urethrae eingehend geschildert hat und zu dem Schluss gekommen ist, dass diese Stellen die zuletzt erkrankten sind und die in ihnen vorgefundenen Veränderungen meist auf Wachstumsdruck zurückgeführt werden müssen, fährt er Seite 17 seiner Dissertation folgendermassen fort:

„Wenn wir also über die Histogenese dieser Geschwulst
aum im Zweifel sein können, so wäre es doch noch interessant
wissen, von welcher Stelle des Penis sie ihren Ausgang
enommen hat. Die Anamnese bietet hierfür keine Anhalts-
unkte, Patient hat ja nicht einmal etwas von einer Er-
rankung seines Penis gewusst. Jedenfalls können wir an-
ehmen, dass die Partien, in denen schon eine starke fettige
egeneration eingetreten ist, die ältesten sind, und diese
egen vor allem in den tieferen Teilen der corpora cavernosa
enis. Diese Teile zeichnen sich schon durch eine etwas
eringere Härte aus vor solchen, in denen noch keine Degene-
tionsprozesse aufgetreten sind. Noch weicher sind Bulbus
ethrae und glans, welche ich, wie ich oben angeführt habe,
r die zuletzt erkrankten Stellen halte. Hiernach würden
e härtesten Partien dem Alter nach in der Mitte liegen". —

Schliesslich möchte ich auf einen kürzlich im patho-
gischen Institut zu Würzburg zur Beobachtung gekommenen
all von Geschwulstbildung im Bereich der unteren Nasen-
uschel hinweisen, der demnächst ebenfalls zur Veröffent-
chung kommen soll und bei dem gleichfalls — und in noch
larerer Weise als in meinem Fall — der Mutterboden der
eschwulst in der endothelialen Wandbekleidung der caver-
ösen Räume der Muschelschleimhaut nachgewiesen werden
onnte; ich möchte daher nicht verfehlen auf das analoge
erhalten dieser beiden auf cavernösem Boden gewachsenen
umoren aufmerksam zu machen.

Zum Schluss erfülle ich die angenehme Pflicht, meinem hochverehrten Lehrer Herrn Professor Dr. von Rindfleisch und Herrn Privatdozenten Dr. Borst für die gütige Überweisung des Themas und für die bei der Anfertigung der Präparate gewährte Unterstützung meinen ergebensten Dank auszusprechen.